



## Компьютерная томография органов грудной клетки

**ФИО: Пациент №6**

**Дата рождения: 24 сентября 1986г.**

**Дата исследования: 2 ноября 2020г.**

**Дата анализа: 2 ноября 2020г.**

**ЗАКЛЮЧЕНИЕ:** КТ-картина правосторонней нижнедолевой полисегментарной интерстициальной пневмонии с поражением S6 и S8 нижней (1 ст тяжести, объём поражения лёгочной ткани составляет не более 5%, морфология характерно для вирусной пневмонии). Свободной жидкости в полости грудной клетки не выявлено. Костно-деструктивных изменений не выявлено.

**Рекомендации:** консультация пульмонолога и КТ-контроль в динамике

### Описание:

На серии КТ-томограмм органов грудной клетки в аксиальной плоскости, а так же с построением пространственных реформатов в трёх плоскостях:

В S6 и S8 нижней доли правого легком имеется 2 единичных очагов воспалительной инфильтрации с деформацией лёгочного рисунка, а так же со снижением пневматизации по типу «матового стекла» (интерстициальная пневмония).

Легочный рисунок сохранен, умеренно усилен, прослеживается до плащевых отделов лёгких.

Лёгочные поля сохранены, не расширены, диафрагма расположена типично.

Корни легких прослеживаются, не расширены.

Трахея не изменена, главные бронхи без признаков патологических изменений. Прослеживается проходимость вплоть до сегментарных бронхов (бронхи 3-го порядка).

Лимфатические узлы корней лёгких не увеличены.

Магистральные сосуды сердца с оценкой на безконтрастном исследовании - без признаков патологических изменений.

Костно-травматических изменений не выявлено.

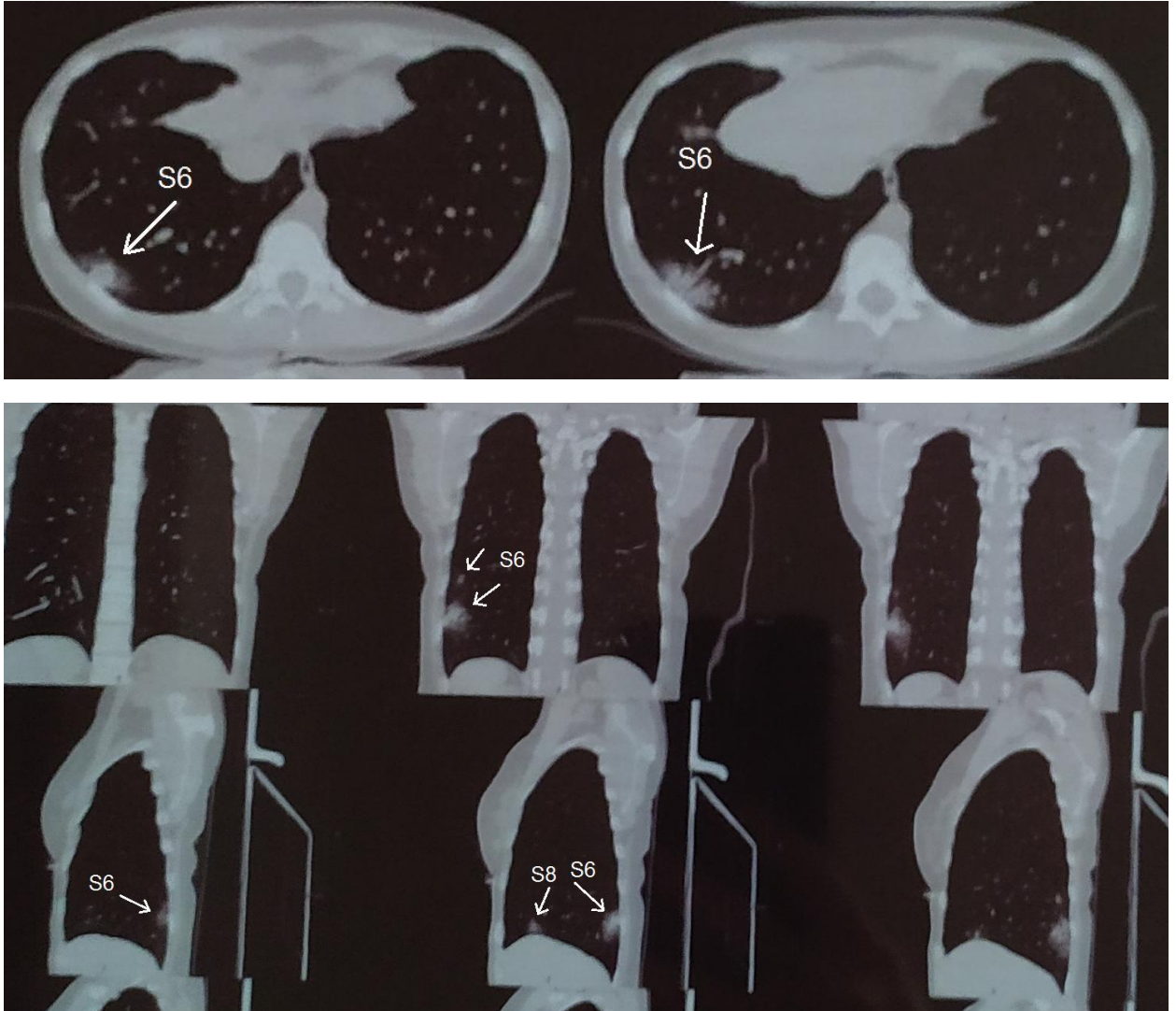
В полости грудной клетки свободной жидкости не выявлено.

Сердце не расширено.

**Подписано:** врач-рентгенолог, к.м.н. Власов Евгений Александрович



Демонстрация:



Данное заключение не является диагнозом, подготовлено специалистом по запросу направляющего врача, самого пациента или представителя пациента и является исключительно вторым мнением. Мнение и рекомендации, приведенные здесь, носят исключительно консультативный характер и основаны на анализе представленных изображений и клинической информации. Врач-рентгенолог и компания не несут ответственности ни за какие решения или действия, предпринятые на основании этого заключения, или за их последствия. Ответственность за принятие клинических решений несут целиком и полностью врачи пациента. Эта информация была объяснена в доступной форме при запросе второго мнения.